



En kvinne i 30-årene med sterk hodepine

NOE Å LÆRE AV

MARIANNE BOLLESTAD

E-post: marianne.bollestad@medisin.uio.no

Infeksjonsmedisinsk seksjon

Medisinsk divisjon

Stavanger universitetssjukehus

og

Antibiotikasenteret for primærmedisin

Hun har bidratt med idé til manus, samlet journalopplysninger, utført litteratursøk, skrevet utkast, revidert manus og godkjent siste versjon.

Marianne Bollestad (f. 1981) er lege i spesialisering i infeksjonssykdommer og stipendiat.

Forfatter har fylt ut ICMJE-skjemaet og oppgir ingen interessekonflikter.

ÅSE BERG

Infeksjonsmedisinsk seksjon

Medisinsk divisjon

Stavanger universitetssjukehus

Hun har bidratt med idé til manus, utforming og revisjon av manus og har godkjent siste versjon.

Åse Berg (f. 1957) er ph.d., spesialist i infeksjonsmedisin og i indremedisin og jobber som overlege.

Forfatter har fylt ut ICMJE-skjemaet og oppgir ingen interessekonflikter.

MATIAS MATHISEN RAKE

Nevrosenteret

Stavanger universitetssjukehus

Han har bidratt med litteratursøk, revisjon av manus og har godkjent siste versjon.

Matias Mathisen Rake (f. 1986) er lege i spesialisering.

Forfatter har fylt ut ICMJE-skjemaet og oppgir ingen interessekonflikter.

SUSANNE GJERULDSSEN DUDMAN

Avdeling for vaksineforebyggbare sykdommer

Folkehelseinstituttet

Hun har bidratt med utforming og revisjon av manus, inkludert utarbeiding av figurer/tabeller, og har godkjent siste versjon.

Susanne Gjeruldsen Dudman (f. 1964) er dr.med., spesialist i medisinsk mikrobiologi og i indremedisin. Hun jobber som overlege med ansvar for nasjonalt referanselaboratorium for polio-entero-rotavirus og meslinger, kuma og røde hunder (MMR).

Forfatter har fylt ut ICMJE-skjemaet og oppgir ingen interessekonflikter.

DAGNY HAUG DORENBERG

Avdeling for influensa

Folkehelseinstituttet

Hun har bidratt med utforming og revisjon av manus, litteratursøk og godkjent siste versjon.

Dagny Haug Dorenberg (f. 1966) er spesialist i indremedisin, i infeksjonsmedisin og i medisinsk mikrobiologi. Hun jobber som overlege, med ansvarsområde innen import- og beredskapsvirus.

Forfatter har fylt ut ICMJE-skjemaet og oppgir ingen interessekonflikter.

Én uke etter en feriereise til Sri Lanka fikk en kvinne nakke- og hodepine og endret

bevissthet. Tverrfaglig samarbeid var en viktig forutsetning for å avklare tilstanden.

En kvinne i 30-årene ble henvist fra fastlegen til nevrologisk avdeling som øyeblikkelig hjelp grunnet gradvis økende hodepine én uke etter hjemkomst fra en tre ukers ferie på Sri Lanka. Pasienten var opprinnelig fra Sri Lanka, men hadde bodd i Norge de tre siste årene. Hun var tidligere frisk, bortsett fra sporadiske plager med hodepine.

Ved undersøkelse i akuttmottaket beskrev pasienten smerter i nakken med utstråling til hodet med frontal overvekt. Smerten var intens, trykkende, takvis og ledsaget av kvalme og oppkast. Pasienten var smertepreget, men våken og klar og samarbeidet godt ved undersøkelsen. Hun var ikke lyssky eller nakkestiv. Blodtrykk var 130/78 mm Hg, puls 81 og temperatur 37 °C. Det var normale funn ved auskultasjon av hjerte og lunger og upåfallende forhold ved undersøkelse av abdomen. Ved palpasjon var hun øm, spesielt i nakkemuskulatur og oksipitalt på høyre side. Orienterende nevrologisk undersøkelse av hjernenerver, kraft, reflekser, sensorikk og koordinasjon var normal. Bevissthet vurdert ved Glasgow coma scale (GCS) var normal med en skår på 15. Blodprøvene viste hemoglobin 14,2 g/l (11,7–15,3), leukocytter $7,2 \cdot 10^9/l$ (3,5–8,8), trombocytter $259 \cdot 10^9/l$ (165–387), CRP < 1 mg/l (0–7), natrium 135 mmol/l (137–145), kalium 4,1 mmol/l (3,5–5,0).

Hodepine forekommer hyppig i befolkningen, og åtte av ti personer angir hodepine i løpet av det siste året (1). Dersom hodepinen ikke er begrunnet i annen sykdom, defineres den som primær. Sekundær hodepine er uttrykk for bakenforliggende strukturell anormalitet eller sykdom, og representerer mindre enn 1 % av hodepinetilfellene i allmennpraksis (1). Akutt hodepine er definert som en uvanlig kraftig hodepine med maksimal intensitet innen 30 minutter etter debut (2). Dette kan være symptom på bakenforliggende alvorlig patologi, eksempelvis akutt hjerneblødning, infeksjon i sentralnervesystemet eller annen strukturell patologi. Hodepine er en vanlig årsak til legebesøk og innleggelse i nevrologiske avdelinger (2).

Den kliniske presentasjonen med økende hodepine over flere dager, normal orienterende nevrologisk undersøkelse og normale laboratorieprøver hos vår pasient tydet på en primær årsak til hodepine.

Vakthavende nevrolog konkluderte med sannsynlig spenningshodepine og oksipital irritasjon, men på grunn av intense smerter, kvalme og oppkast ble pasienten henvist til akutt computertomografi (CT) av hodet for å utelukke romopplyllende, intrakranial patologi. CT-undersøkelse av hodet tre timer etter innleggelsen påviste ingen patologi. Pasienten ble smertelindret med paracetamol 1 g peroralt og diklofenak 75 mg intramuskulært. På grunn av uro og kvalme fikk hun diazepam 5 mg per os og metoklopramid 10 mg intravenøst. I løpet av de neste par timene ble hun tiltagende sløv og kastet opp flere ganger. Økende symptomer gjorde at man ønsket å utelukke sinusvenetrombose. Åtte timer etter innleggelsen ble det derfor tatt CT av hodet med venøs angiografi som var uten holdepunkter for sinusvenetrombose.

To CT-undersøkelser var uten aktuelle funn. Pasientens tilstand forverret seg, og man ønsket å utrede henne med spinalpunksjon for mulig infeksjon i sentralnervesystemet, men pasienten motsatte seg dette. Siden hun var afebril og hadde normale infeksjonsparametere, ble det ikke vurdert som nødvendig å utføre spinalpunksjon på en urolig pasient.

Pasienten ble økende motorisk urolig og uklar utover natten. Den endrede mentale tilstanden ble tilskrevet diazepam gitt i akuttmottak, og man forsøkte å oppheve virkningen av diazepam ved å gi flumazenil intramuskulært uten nevneverdig effekt. Vakthavende nevrolog konfererte med psykiater per telefon. Tilstanden ble oppfattet som delir utløst av kraftig hodepine, inntak av smertestillende og beroligende medikamenter, i kombinasjon med den negative opplevelsen av akuttinnleggelse i sykehus. Hun ble skjermet på enerom med fastvakt, og alle medikamenter ble seponert.

Neste dag var hun vedvarende slapp og uklar med fallende GCS-skår til 9 av 15 (M 5+ V 2+ O 2). Temperatur i øret ble målt til 38 °C. Feber og endret bevissthet ga mistanke om infeksiøs

encefalitt. Infeksjonsmedisiner ble tilkalt for videre vurdering. Det ble gjort spinalpunksjon som viste leukocytter $128 \cdot 10^6/l$ (0–5,9), 99 % monomorfnukleære celler, 1 % polymorfnukleære celler, glukose 4,6 mmol/l, protein 0,3 g/l (< 0,5) og spinalvæske/serum glukose ratio 0,7 (> 0,6). Det ble startet antiviral behandling med aciklovir 10 mg/kg intravenøst hver 8. time. På grunn av et alvorlig klinisk bilde valgte man i tillegg å starte behandling med ceftriaxon 4 g x 1 intravenøst og ampicillin 3 g x 4 intravenøst siden bakteriell meningitt i tidlig fase ikke kunne utelukkes. Elektroencefalogram (EEG)-undersøkelse utført ett døgn etter innleggelsen påviste uspesifikk aktivitet med frontotemporal overvekt venstre side som kunne være forenlig med encefalitt. På grunn av nedsatt bevissthet og mistanke om infeksøs encefalitt ble pasienten overflyttet til medisinsk intensivavdeling.

Spinalvæskefunn med forhøyet antall leukocytter tydet på infeksjon i sentralnervesystemet. Funntallet var mindre enn 500 leukocytter, hvorav 99 % monomorfnukleære celler, pekte i retning av viral etiologi, men andre forklaringer kunne være nevroborreliose, listeriainfeksjon, nevrosyfilis eller tuberkuløs meningitt. Annen bakteriell meningitt/meningoencefalitt i tidlig fase kunne ha gitt et lignende bilde, men flere dagers sykehistorie og funn av relativt lavt antall leukocytter i spinalvæske talte imot det. Ved en bakteriell meningitt/meningoencefalitt ville man også ha forventet lav spinalglukose og høyt spinalprotein.

Det ble rekvirert serologiske analyser for humant immunsviktvirus (hiv), varicella-zoster-virus (VZV), Epstein-Barr-virus (EBV) og syfilis. Spinalvæske ble sendt til mikroskopisk undersøkelse og gramfarging, bakteriologisk dyrking inkludert tuberkulose, direkte mikroskopering av syrefaste staver og til serologisk undersøkelse av intratekalt borrelia IgG- og IgM-antistoff. Det ble utført nukleinsyreampifikasjon (PCR) av spinalvæske for Mycoplasma pneumoniae, Mycobacterium tuberculosis, herpes simplex-virus (HSV) type 1 og 2, varicella-zoster-virus, enterovirus, humant herpesvirus 6 og 7, Epstein-Barr-virus og cytomegalovirus (CMV). På bakgrunn av reiseanamnese ble det rekvirert tykk og tynn dråpe til blodutstryk for malariadiagnostikk, og hurtigtest for påvisning av denguevirus antigen/antistoff i serum, som ble utført ved lokalt laboratorium, begge undersøkelser med negativt resultat. Serumprøve ble sendt til Folkehelseinstituttet neste dag for undersøkelse på japansk encefalitt-, vestnil-, dengue- og chikungunyavirus, i tillegg til skogflåtencefalitt (tick-borne encephalitis, TBE)-virus. Spinalvæske ble ikke sendt til Folkehelseinstituttet for undersøkelse da man på det tidspunktet ikke vurderte denne diagnostiske muligheten. Det ble ikke rekvirert blodkultur ved initial feberstigning under opphold i nevrologisk avdeling.

MR-undersøkelse av hodet ble utført tre døgn etter innleggelse for å se etter tegn på organaffeksjon eller funn som kunne være forenlig med herpesvirusencefalitt. Denne ble beskrevet som normal. Pasienten ble observert ett døgn i medisinsk intensivavdeling og var påfølgende dag klar og orientert, men med amnesi for hendelsesforløpet. Hun ble overflyttet til infeksjonsmedisinsk avdeling, og antibakteriell behandling ble seponert etter tre døgn behandling. Siden PCR-undersøkelse var negativ for herpes- og varicellavirus i spinalvæske, ble aciklovir seponert etter fem døgn behandling.

Pasienten ble utskrevet i klar bedring etter syv døgn sykehusinnleggelse uten videre medikamentell behandling, med avtale om kontroll ved poliklinikken etter ti dager.

Utredningsprøver var alle negative, unntatt serologisk analyse utført ved Folkehelseinstituttet, der svar forelå først etter utskrivning. Det ble påvist både IgM- og IgG-antistoff mot denguevirus i serum ved immunfluoresensundersøkelse (IF) tatt henholdsvis én og tre uker etter symptomdebut, sistnevnte i forbindelse med poliklinisk kontroll. Det ble påvist stabilt forhøyede IgG-antistoffer > 1:1000 (grenseverdi (cut-off) 1:100) både i akutt- og rekonvalesensprøven overfor alle subtypene av denguevirus, men kun IgM-antistoff mot denguevirus subtype 3 > 1:100 (grenseverdi (cut-off) 1:10), i tillegg til noe svakere reaksjon mot subtype 2 (> 1:10). IgG-antistoff mot TBE-virus og japansk encefalittvirus ble påvist i lavere titer (> 1:100) og er derfor mest sannsynlig

kryssreagerende antistoffer etter tidligere infeksjon eller vaksinasjon. Pasienten opplyste at hun ble vaksinert mot japansk encefalitt som barn. Ut fra serologisk resultat i akutt- og rekonvalesensserum, med forhøyede IgG-antistoffer mot alle subtyper denguevirus og IgM-antistoff mot subtype 3, ble det konkludert med sannsynlig aktuell eller nylig gjennomgått denguefeber subtype 3 som mest sannsynlig årsak til encefalitt.

Denguevirus er et RNA-virus i familien *flaviviridae* og er årsak til en av de vanligste myggoverførte infeksjonssykdommene globalt, med ca. 50 millioner kliniske tilfeller per år. Denguevirus har fire subtyper som alle gir lignende sykdomsbilde med symptomer som feber, hodepine, utslett og kroppssverk (3).

Folkehelseinstituttet mottar rapport om 57–98 importtilfeller av denguefeber årlig, hyppigst i aldersgruppen 20–49 år og hos hjemvendte reisende fra Thailand. Det har også vært rapportert til Meldingssystem for smittsomme sykdommer (MSIS) om et fatalt importtilfelle av dengue hemorragisk feber fra Thailand hos en norsk kvinne i 2010 (4). På bakgrunn av reiseanamnese, kliniske undersøkelser og påvisning av spesifikke IgM-antistoffer mot denguevirus i serum, representerer vår kasuistikk sannsynlig det andre tilfellet av denguefeber med sentralnervøs affeksjon siden meldeplikt til MSIS-databasen ble innført i Norge 1.7.2012 (5).

Ved telefonisk oppfølging ti måneder etter utskrivning var hun i full jobb og rapporterte ingen senskader.

Diskusjon

Denne kasuistikken viser at det kan være vanskelig å skille encefalitt fra andre vanlige kliniske tilstander tidlig i forløpet, særlig i fravær av infeksjonstegn. Diagnosen encefalitt stilles på bakgrunn av sykehistorie, kliniske funn og supplerende undersøkelser (tab 1) (6). Ved innleggelsen presenterte vår pasient ingen av de kliniske kriteriene for encefalitt. Først etter at pasienten fikk feber og endret bevissthet ble mistanken rettet mot infeksøs encefalitt. Hun oppfylte da hovedkriteriet og tre sidekriterier.

Tabell 1

Diagnostiske kriterier for encefalitt. For at diagnosen skal stilles, kreves det at hovedkriteriet og minst tre siderkriterier er oppfylt (6)

Hovedkriterium Endret mentalfunksjon som har vedvart ≥ 24 timer uten annen påvist årsak	
Sidekriterier	1. Feber ≥ 38 °C siste 72 timer før eller etter symptomdebut
	2. Generaliserte eller partielle kramper (ikke tidligere kjent epilepsi)
	3. Nytilkomne fokalnevrologiske utfall
	4. Spinalvæske: ≥ 5 leukocytter per mm^3
	5. Radiologiske funn, suspekt på encefalitt
	6. EEG-forandringer forenlig med encefalitt uten annen kjent årsak

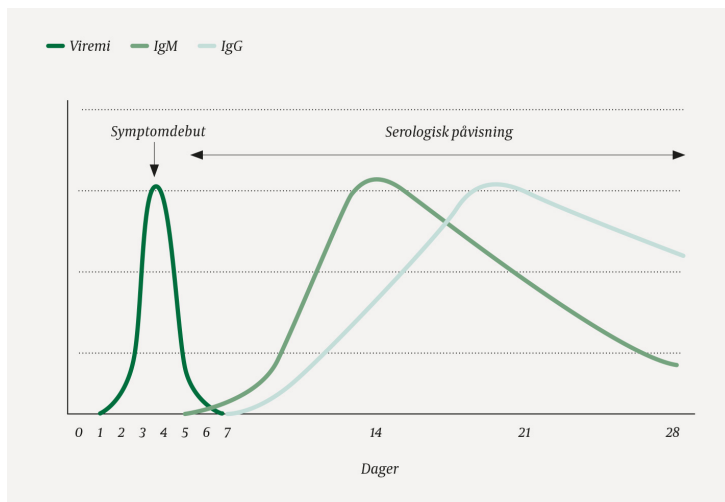
De fleste pasienter med infeksøs encefalitt har feber, og mer enn halvparten har hodepine. Nakkestivhet (ved meningoencefalitt), krampeanfall, bevissthets- eller personlighetsendringer og fokale nevrologiske utfall kan forekomme (7).

I slike tilfeller kan EEG-undersøkelse være et nyttig og viktig supplement for å styrke mistanken om cerebral patologi. MR-undersøkelse kan være indisert ved mistanke om herpes simplex-encefalitt siden forandringene her er nokså typiske (8).

Antistoffundersøkelser og direkte påvisning av agens (PCR) mot de vanligste årsakene til encefalitt i Norge var negative. Pasientens reiseanamnese ble derfor avgjørende for videre utredning.

Pasienten ble syk syv dager etter retur fra Sri Lanka, hvor hun hadde oppholdt seg i tre uker. Tidsrommet for inkubasjonstiden for denguevirus på 4–7 dager (varierer mellom 3–14

dager) kan passe med hennes sykehistorie. Direkte påvisning av agens (antigen eller nukleinsyrepåvisning) anbefales, men krever at relevante prøvematerialer (blod, urin og spinalvæske) tas tidlig i den akutte fasen siden den viremiske fasen er kortvarig (fig 1).



Figur 1 Viremisk fase og antistoffpåvisning ved infeksjon med denguevirus. Figuren er basert på skissen til Susanne Gjeruldsen Dudman, Folkehelseinstituttet

Flere sykehus tilbyr hurtigtester for kvalitativ påvisning av denguevirus (antistoff/antigen) i blod, men hurtigtestene har generelt lav sensitivitet på rundt 60–70 % (5, 9). Både negative og positive resultater bør derfor bekreftes med mer sensitive og spesifikke tester. Denguehurtigttest utført ved primærsykehus viste negativt resultat, og serumprøven ble sendt til Folkehelseinstituttet for nærmere bekreftelse. Siden symptomene på nevroinvasiv virusinfeksjon tidlig i sykdomsfasen ofte er uspesifikke, kan det resultere i at spinalpunksjon forsinkes, eller ikke utføres i det hele tatt. Derfor blir antistoffpåvisning i serum ofte det eneste alternativet for nærmere identifikasjon av agens. Undersøkelse av parsra fra akutt- og rekonvalesensprøve for vurdering av signifikant IgG-titerstigning er vesentlig ved utredning av denguevirusinfeksjon (9). Figur 1 illustrerer at IgG-antistoffer følger noen dager etter IgM når den viremiske fasen er over, og kan persisterere i mange år. Isolert påvisning av IgM-antistoff i serum kan være kryssreagerende antistoffer eller uspesifikt slik at funnet må bekreftes i en ny prøve, tatt 2–3 uker etter, for å påvise spesifikk IgG-antistoffutvikling. Påvisning av IgM-antistoff mot denguevirus i spinalvæske har derimot høyere spesifisitet og tyder på aktuell infeksjon, men har lavere sensitivitet (10, 11).

Høyt IgG-titer allerede i akuttprøven tatt én uke etter symptomdebut taler for at vår pasient kan ha vært smittet med denguevirus tidligere og at den aktuelle infeksjonen representerte en sekundær denguevirusinfeksjon. Påvisning av samtidig IgM og IgG i akuttprøven som beskrevet i vår kasuistikk, er et nokså typisk mønster ved en sekundær denguevirusinfeksjon, selv om det ikke er uvanlig at IgM-responsen uteblir helt (12). Fravær av andre relevante nevroinvasive agens styrker vår diagnose (13).

Encefalitt er et relativt hyppig forekommende klinisk bilde ved denguevirusinfeksjon med sentralnervøs affeksjon (14). Både primær og sekundær denguevirusinfeksjon kan føre til encefalitt. Subtype 3 er hyppigst assosiert med nevrologiske komplikasjoner, inkludert encefalitt (15). Denguevirusencefalitt kan være assosiert med et alvorlig forløp og nevrologiske sekveler (16). Verdens helseorganisasjon (WHO) har i sine retningslinjer fra 2009 inkludert kriterier for denguevirusencefalitt og anbefalt diagnostikk og behandling (3). Det finnes ingen spesifikk antiviral behandling mot denguefeber, men symptomatisk behandling og væsketilførsel kan være avgjørende ved alvorligere forløp som blødningstilstander og encefalitt. Ukomplisert denguefeber krever ingen spesifikk oppfølging.

Konklusjon

Selv om denguefeber er en relativt vanlig årsak til importfeber hos hjemvendte reisende til

Norge, er encefalitt en svært sjelden komplikasjon. Når hjernemalaria er utelukket, bør denguevirus i likhet med andre nevroinvasive virus vurderes som en mulig årsak til sentralnervøse infeksjoner etter reiser i tropiske/subtropiske strøk.

REFERANSER:

1. Løge I. Hodepine. Norsk Elektronisk Legehåndbok 2016. <https://legehandboka.no/handboken/kliniske-kapitler/nevrologi/symptomer-og-tegn/hodepine/> (24.2.2017).
2. Torelli P, Campana V, Cervellin G et al. Management of primary headaches in adult Emergency Departments: a literature review, the Parma ED experience and a therapy flow chart proposal. *Neurol Sci* 2010; 31: 545 - 53. [PubMed][CrossRef]
3. World Health Organization. Dengue guidelines for diagnosis, treatment, prevention and control. Geneva, 2009. <http://www.who.int/tdr/publications/documents/dengue-diagnosis.pdf> (18.1.2017).
4. Vainio K, Noraas S, Holmberg M et al. Fatal and mild primary dengue virus infections imported to Norway from Africa and south-east Asia, 2008-2010. *Euro Surveill* 2010; 15: 19666. [PubMed][CrossRef]
5. Folkehelseinstituttet. Smittevernveilederen. Denguefeber – veileder for helsepersonell. <https://www.fhi.no/nettpub/smittevernveilederen/sykdommer-a-a/denguefeber/> (18.1.2018).
6. Venkatesan A, Tunkel AR, Bloch KC et al. Case definitions, diagnostic algorithms, and priorities in encephalitis: consensus statement of the international encephalitis consortium. *Clin Infect Dis* 2013; 57: 1114 - 28. [PubMed][CrossRef]
7. Granerod J, Ambrose HE, Davies NW et al. Causes of encephalitis and differences in their clinical presentations in England: a multicentre, population-based prospective study. *Lancet Infect Dis* 2010; 10: 835 - 44. [PubMed][CrossRef]
8. Bhoi SK, Naik S, Kumar S et al. Cranial imaging findings in dengue virus infection. *J Neurol Sci* 2014; 342: 36 - 41. [PubMed][CrossRef]
9. Centers for Disease Control and Prevention (CDC). Clinical & Laboratory guidance. Dengue Fever. <https://www.cdc.gov/dengue/clinlab/index.html> (16.1.2018).
10. Wang WK, Chen HL, Yang CF et al. Slower rates of clearance of viral load and virus-containing immune complexes in patients with dengue hemorrhagic fever. *Clin Infect Dis* 2006; 43: 1023 - 30. [PubMed][CrossRef]
11. Domingues RB, Kuster GW, Onuki-Castro FL et al. Involvement of the central nervous system in patients with dengue virus infection. *J Neurol Sci* 2008; 267: 36 - 40. [PubMed][CrossRef]
12. Halstead SB. Dengue. *Lancet* 2007; 370: 1644 - 52. [PubMed][CrossRef]
13. Varatharaj A. Encephalitis in the clinical spectrum of dengue infection. *Neurol India* 2010; 58: 585 - 91. [PubMed][CrossRef]
14. Jackson ST, Mullings A, Bennett F et al. Dengue infection in patients presenting with neurological manifestations in a dengue endemic population. *West Indian Med J* 2008; 57: 373 - 6. [PubMed]
15. Solomon T, Dung NM, Vaughn DW et al. Neurological manifestations of dengue infection. *Lancet* 2000; 355: 1053 - 9. [PubMed][CrossRef]
16. Wasay M, Channa R, Jumani M et al. Encephalitis and myelitis associated with dengue viral infection clinical and neuroimaging features. *Clin Neurol Neurosurg* 2008; 110: 635 - 40. [PubMed][CrossRef]

Publisert: 18. mai 2018. Tidsskr Nor Legeforen. DOI: 10.4045/tidsskr.17.0444

Mottatt 14.5.2017, første revisjon innsendt 17.10.2017, godkjent 13.2.2018.

© Tidsskrift for Den norske legeförening 2019. Lastet ned fra www.tidsskriftet.no